

University of Groningen

Diagnostiek van diepe veneuze trombose en longembolie

Kamphuisen, P. W.; Oudkerk, M.

Published in:
Hart Bulletin

IMPORTANT NOTE: You are advised to consult the publisher's version (publisher's PDF) if you wish to cite from it. Please check the document version below.

Document Version
Publisher's PDF, also known as Version of record

Publication date:
2007

[Link to publication in University of Groningen/UMCG research database](#)

Citation for published version (APA):

Kamphuisen, P. W., & Oudkerk, M. (2007). Diagnostiek van diepe veneuze trombose en longembolie. *Hart Bulletin*, 38(5), 126-131. <https://www.scopus.com/record/display.uri?eid=2-s2.0-35948992322&origin=inward&txGid=bf53dcdeef1434612fa75c80090541d5>

Copyright

Other than for strictly personal use, it is not permitted to download or to forward/distribute the text or part of it without the consent of the author(s) and/or copyright holder(s), unless the work is under an open content license (like Creative Commons).

The publication may also be distributed here under the terms of Article 25fa of the Dutch Copyright Act, indicated by the "Taverne" license. More information can be found on the University of Groningen website: <https://www.rug.nl/library/open-access/self-archiving-pure/taverne-amendment>.

Take-down policy

If you believe that this document breaches copyright please contact us providing details, and we will remove access to the work immediately and investigate your claim.

Downloaded from the University of Groningen/UMCG research database (Pure): <http://www.rug.nl/research/portal>. For technical reasons the number of authors shown on this cover page is limited to 10 maximum.

Diagnostiek van diepe veneuze trombose en longembolie

Auteurs P.W. Kamphuisen en M. Oudkerk

Trefwoorden CBO-consensus, diagnostiek, longembolie, veneuze trombose

Samenvatting

Betrouwbare diagnostiek naar diepe veneuze trombose (DVT) of longembolie is cruciaal, aangezien met name longembolie een potentieel fatale aandoening is. In de nieuwe CBO-consensus wordt bij de diagnostiek gebruik gemaakt van de klinische beslisregel volgens Wells en de D-dimeertest. Met deze eenvoudige, niet-invasieve en goedkope diagnostiek kan op betrouwbare wijze bij 25-30% van de patiënten trombose of longembolie worden

uitgesloten. Bij een 'waarschijnlijke' wells-score of een abnormale D-dimeerconcentratie moet aanvullende diagnostiek worden verricht. Deze kan bestaan uit echografie van de beenvaten bij verdenking op DVT, of multidetector CT-scan bij verdenking op longembolie. Deze diagnostische algoritmen hebben de diagnostiek naar zowel DVT als longembolie aanzienlijk vereenvoudigd.

(*Ned Tijdschr Hematol* 2008;5:127-33)

Inleiding

Diagnostiek naar de aanwezigheid van zowel diepe veneuze trombose (DVT) als longembolie is lastig. Enerzijds zijn de anamnese en het lichamelijk onderzoek weinig richtinggevend, aangezien bij slechts 25-30% van de patiënten met klinische aanwijzingen voor veneuze trombo-embolie (VTE) ook werkelijk deze diagnose wordt bevestigd. Anderzijds is met name longembolie een potentieel fatale aandoening, waarbij de sterfte, indien de patiënt onbehandeld blijft, 26% bedraagt. Adequate diagnostiek teneinde VTE met zekerheid uit te sluiten dan wel aan te tonen is dus van groot belang.

In deze bijdrage wordt een overzicht gegeven van de nieuwe richtlijn van het Kwaliteitsinstituut voor de gezondheidszorg CBO (CBO) voor de diagnostiek van veneuze trombose en longembolie.

Diagnostiek van diepe veneuze trombose

Sinds de vorige CBO-consensus uit 1998 is het gebruik van de D-dimeerbepaling, gecombineerd met een klinische beslisregel, in veel studies toegepast en geëvalueerd. Het uitgangspunt van deze studies is

het veilig uitsluiten van DVT, waardoor onnodige vervolgdagnostiek kan worden voorkomen en de patiënt een behandeling met therapeutische anti-stolling kan worden onthouden.

Klinische beslisregel

Met behulp van anamnese en lichamelijk onderzoek kan de voorafkans op DVT worden bepaald door middel van een klinische beslisregel. De klinische beslisregel volgens Wells is het best gevalideerd in prospectieve managementstudies. Deze regel is samengesteld uit anamnestiche gegevens, lichamelijk onderzoek en een mogelijke alternatieve diagnose en bestaat uit 9 items (zie *Tabel 1* op pagina 128).^{1,2}

Met behulp van de wellsscore is stratificatie van patiënten in een lage, een intermediaire of een hoge kans op DVT mogelijk. De negatief voorspellende waarde van een lage klinische score is 96% en de negatieve likelihoodratio 0,25.³ De negatieve likelihoodratio geeft aan in welke mate een ziekte minder aannemelijk wordt bij een negatief testresultaat. De sensitiviteit van deze test is te gering om als enig diagnosticum te gebruiken. Aanvullende diagnostiek, zoals de D-dimeerbepaling of echografie van

Tabel 1. Klinische beslisregel volgens Wells bij diepe veneuze trombose (DVT).

Item	Score
• maligniteit aanwezig	1
• immobilisatie been (parese, paralyse, gipsspalk)	1
• bedrust >3 dagen, grote operatie <4 weken	1
• zwelling gehele been	1
• verschil in kuitomvang ≥ 3 cm	1
• pittingoedeem van het symptomatische been	1
• uitgezette oppervlakkige venen	1
• pijn in beloop van diepe venen	1
• alternatieve diagnose	-2
DVT waarschijnlijk	≥ 2
DVT onwaarschijnlijk	<2

de beenvaten, is noodzakelijk. Er zijn geen managementstudies verricht naar de effectiviteit van klinische beslisregels bij patiënten met een verdenking op recidief DVT. De interwaarnemervariatie van de wellsscore is laag ($\kappa=0,85$).¹ Recentelijk hebben Wells en collega's hun score gesimplificeerd tot 2 categorieën, 'onwaarschijnlijk' bij een score <2 en 'waarschijnlijk' bij een score ≥ 2 .⁴

D-dimeertest

Uit verschillende cohortstudies bij patiënten met een verdenking op DVT blijkt dat de sensitiviteit voor het uitsluiten van DVT door middel van de D-dimeerbepaling hoog is, bij een lage specificiteit. Dit laatste wordt veroorzaakt doordat de D-dimeerconcentratie ook stijgt bij tal van niet-trombotische aandoeningen, zoals maligniteit, infectie, operatie en zwangerschap, maar ook bij toename van de leeftijd.

Belangrijk te vermelden is dat de D-dimeerbepaling uitsluitend in combinatie met de klinische beslisregel of andere diagnostiek ter uitsluiting van DVT moet worden gebruikt. De sensitiviteit van deze test is te laag om met voldoende betrouwbaarheid DVT uit te sluiten.

Effectiviteit van klinische beslisregel en D-dimeertest bij de diagnostiek van DVT

Bij de combinatie van een lage waarschijnlijkheid en een normale D-dimeerwaarde is het achterwege laten van verdere diagnostiek zonder antistollingsbehandeling bij patiënten met een verdenking op DVT veilig (recidiefpercentage 0,7%, 95% betrouwbaarheidsinterval (BI) 0,3-1,3%).^{5,6} Deze getallen zijn voornamelijk gebaseerd op een combinatie van een normale D-dimeerwaarde en een lage wellsscore

(≤ 0). Eén Nederlandse studie testte de combinatie van een lage en intermediaire wellsscore (<3) met een normale D-dimeeruitslag (Tinaquant[®]) (recidiefpercentage 0,6%, 95% BI 0,1-3,1%).⁷

De combinatie van een 'niet-hoge' wellsscore <2 en een normale D-dimeeruitslag gaf eveneens een zeer hoge negatief voorspellende waarde van 99,1% (95% BI 96,7-99,9%) en was bovendien van toepassing op 39% van de patiënten met een verdenking op DVT.⁴ Bij een hoge klinische voorafkans en een normale D-dimeeruitslag is de negatief voorspellende waarde echter te laag om DVT veilig uit te sluiten.⁴

Samenvattend is de combinatie van een dichotome wellsscore <2 gevolgd door een normale D-dimeeruitslag bij patiënten met een verdenking op DVT veilig om deze diagnose uit te sluiten. Een algoritme dient aangevangen te worden met een klinische beslisregel, en een D-dimeerbepaling wordt alleen verricht bij een dichotome klinische beslisregel volgens wells <2. Bij een hoge verdenking op longembolie is de D-dimeerbepaling onvoldoende betrouwbaar om longembolie uit te sluiten. Wanneer ofwel de wellsscore ofwel de D-dimeertest abnormaal is, dient aanvullende diagnostiek te worden verricht.

Diagnostiek van DVT in de eerste lijn

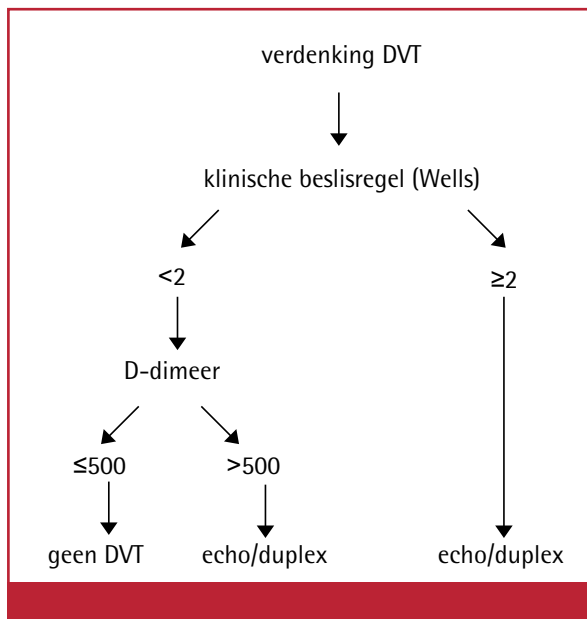
De meeste gegevens over de diagnostiek van DVT zijn afkomstig van onderzoeken bij poliklinische ziekenhuispatiënten. In de huisartsenpraktijk bleek dat met de regel van Wells DVT niet veilig was uit te sluiten.⁸ In combinatie met een kwantitatieve D-dimeertest werd 3% van de patiënten met DVT gemist. De ervaring met een specifieke huisartsenregel is nog beperkt, zeker in vergelijking met de regel van Wells.

Echografie bij verdenking op DVT

Nog steeds is echografie een veelgebruikte non-invasieve diagnostische methode bij DVT. De sensitiviteit van de echografie is hoog (95%), met name voor proximale DVT, bij een specificiteit van 96%. De sensitiviteit voor het aantonen van kuitvenentrombose lijkt echter aanzienlijk lager te liggen dan voor proximale DVT, met een sensitiviteit van ongeveer 73%. Dit is van belang aangezien in ongeveer een zesde van alle gevallen een uitbreiding van de trombose naar proximaal plaatsvindt.

Onthouden van behandeling bij negatieve echografie: combinatie echografie en klinische beslisregel of D-dimeertest

In combinatie met een lage klinische voorafkans



Figuur 1. Diagnostisch algoritme van diagnostiek bij verdenking op diepe veneuze trombose (DVT).

is een normaal echografisch onderzoek voldoende om DVT uit te sluiten. Zelfs bij een abnormale D-dimeertest is de kans op DVT <math><1\%</math> wanneer de echografie normaal is, zolang de klinische score laag is.⁹ Ook bij de combinatie van een normale echografie en een normale D-dimeeruitslag is een herhalings-echografie niet nodig, onafhankelijk van de klinische voorafkans. De frequentie van DVT na een normale echografie en D-dimeeruitslag is eveneens <math><1\%</math>.⁹ Het is kortom veilig behandeling met anticoagulantia te onthouden aan patiënten met een verdenking op DVT bij een eenmalig verrichte normale echografie in combinatie met ofwel een lage klinische voorafkans ofwel een normale D-dimeerconcentratie.

Recidief-DVT

De diagnose 'recidief DVT' is vaak lastig door frequent voorkomende restafwijkingen van het diepe veneuze systeem. Zo is de echografie bij 50% van de patiënten een jaar na de eerste presentatie nog steeds afwijkend. Het niet-comprimeerbaar zijn van een veneus segment is bij deze patiënten niet bewijzend voor een nieuwe trombose; pas bij aanwijzingen voor recente nieuwe trombusvorming kan gesproken worden van recidief-DVT. Een vergelijking met eerdere echografie is daarom noodzakelijk. Wanneer sprake is van een nieuw niet-comprimeerbaar veneus segment of van een toename van de trombus met meer dan 4 mm is vrijwel zeker sprake van een recidieftrombose.^{10,11} Mede daarom wordt uitgangs-

echografie na de behandeling van DVT aanbevolen. Bij twijfel dient flebografie te worden verricht.

Flebografie

Flebografie blijft onveranderd de gouden standaard bij de diagnostiek van DVT. De ervaring met deze onderzoeksmethode neemt sterk af, omdat het in de klinische praktijk nagenoeg niet meer aangevraagd en verricht wordt en in de klinische praktijk nagenoeg volledig is vervangen door de compressie-echografie. Er resteren een tweetal indicaties voor flebografie, namelijk een klinisch sterke verdenking op DVT tezamen met negatieve bevindingen bij compressie-echografie en verdenking op een recidief DVT.

Algoritme bij verdenking op DVT

Op basis van het voorafgaande, kan voor de diagnostiek van DVT een algoritme worden opgesteld. Bij een klinische verdenking op DVT dient een algoritme te worden gestart met een dichotome klinische beslisregel volgens Wells. Bij een uitslag <math><2</math> wordt een D-dimeerconcentratie bepaald. Wanneer deze laag is, is DVT uitgesloten. Bij een klinische beslisregel ≥ 2, of bij een abnormale D-dimeerconcentratie, wordt aanvullend echografie verricht. Wanneer hiermee trombose wordt aangetoond, kan gestart worden met antistollingsbehandeling. Indien het onderzoek normaal is, en ofwel de D-dimeerconcentratie ofwel de klinische beslisregel laag is, is trombose uitgesloten. Indien echter bij een normale echografie de klinische verdenking en de D-dimeerconcentratie hoog zijn, dient het echografieonderzoek na 5-7 dagen herhaald te worden. Dit schema is weergegeven in *Figuur 1*.

Diagnostiek van longembolie

Klinische beslisregel

Ook bij een verdenking op longembolie wordt met name gebruik gemaakt van de regel van Wells, die bestaat uit 7 items die gebaseerd zijn op symptomen, lichamelijk onderzoek en een alternatieve diagnose (zie *Tabel 2* op pagina 130).^{12,13}

Met behulp van de wellsscore is stratificatie van patiënten in een lage, intermediaire of hoge kans op longembolie mogelijk. De negatief voorspellende waarde voor longembolie van een lage klinische voorafkans is 97% (95% BI 72-99%).¹⁴ Net als bij DVT is de regel van Wells alleen onvoldoende betrouwbaar om longembolie uit te sluiten: aanvullende diagnostiek, zoals een D-dimeerbepaling, een ventilatie-perfusiescan of een multislice CT-scan van de longvaten, is geïndiceerd.

Tabel 2. Klinische beslisregel volgens Wells bij longembolie.

Item	Score
• klinische tekenen van trombosebeen (minimaal zwelling en pijn bij palpatie)	3
• longembolie waarschijnlijker dan alternatieve diagnose	3
• hartfrequentie groter dan 100 slagen/ minuut	1,5
• immobilisatie of operatie in 4 voorafgaande weken	1,5
• DVT of longembolie in voorgeschiedenis	1,5
• hemoptoë	1
• maligniteit (tot 6 maanden na laatste behandeling, of tijdens palliatie)	1
longembolie waarschijnlijk	>4
longembolie onwaarschijnlijk	≤4

DVT=diepe veneuze trombose.

Inmiddels is de score gesimplificeerd tot 2 categorieën, 'onwaarschijnlijk' bij een score ≤4 en 'waarschijnlijk' bij een score >4.¹³ Deze regel is gevalideerd in een grote prospectieve Nederlandse managementstudie bij opeenvolgende patiënten met verdenking longembolie.¹⁵ De dichotome score heeft mogelijk een betere interwaarnemervariatie in vergelijking met de score in 3 categorieën ($\kappa=0,72$ versus $\kappa=0,52$).¹⁶

Ook bij longembolie zijn geen managementstudies verricht naar de effectiviteit van klinische beslisregels bij patiënten met een verdenking op recidief-longembolie.

D-dimeertest

De betrouwbaarheid van de D-dimeertest voor het uitsluiten van longembolie is hoog. Het risico op trombo-embolische complicaties tijdens 3 maanden follow-up bedraagt 0,21 (95% BI 0,0-0,8) voor de kwantitatieve bepalingen (Vidas®, Tinaquant®) en 0,42 (95% BI 0,1-1,2) voor de volbloed agglutinatiebepaling (SimpliRED®).¹⁷ Wanneer aan patiënten met een verdenking op longembolie op basis van een normale D-dimeeruitslag antistollingstherapie werd onthouden, traden tijdens 3 maanden follow-up geen trombo-embolische complicaties op (0%, 95% BI 0-1,8%).^{18,19} Vrijwel in alle onderzoeken wordt de referentiewaarde van de bepaling gebruikt (meestal 500 µg/l).

Gezien de hoge sensitiviteit is de D-dimeertest met name bruikbaar bij het uitsluiten van longembolie, maar de specificiteit van een verhoogde D-dimeerconcentratie is niet richtinggevend voor de aanwe-

zigheid van longembolie. De D-dimeertest moet gezien de te lage sensitiviteit niet als enig diagnosticum worden gebruikt om longembolie uit te sluiten.

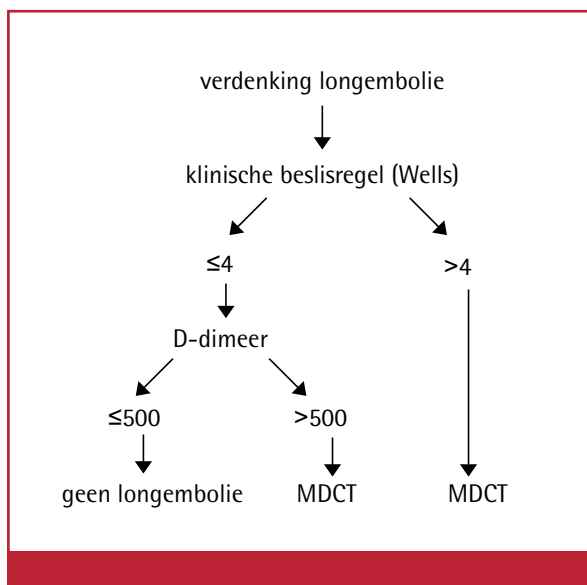
Effectiviteit van klinische beslisregel en D-dimeertest bij de diagnostiek van longembolie

Bij de combinatie van een lage waarschijnlijkheid en een normale D-dimeeruitslag is het achterwege laten van verdere diagnostiek zonder antistollingsbehandeling bij poliklinische en klinische patiënten met een verdenking op longembolie veilig (recidiefpercentage 0,1-0,2%, 95% BI 0-0,8%).^{17,20} Een dichotome indeling van de regel van Wells in 'onwaarschijnlijk' bij een score ≤4 en 'waarschijnlijk' bij een score >4, werd toegepast bij een grote Nederlandse managementstudie bij opeenvolgende patiënten met een verdenking op longembolie.¹⁵ Wanneer antistollingstherapie onthouden werd aan patiënten met een combinatie van een wellsscore ≤4 en een D-dimeerconcentratie <500µg/l, dan was na 3 maanden follow-up de trombo-embolische incidentie 0,5% (95% BI 0,2-1,1%) met een negatief voorspellende waarde van 99,5% (95% BI 98,9-99,8%). Met deze strategie kon bij 32% van de patiënten een longembolie veilig worden uitgesloten (prevalentie van longembolie 20%). De resultaten van opgenomen en poliklinische patiënten waren vergelijkbaar (VTE-incidentie 0% (95% BI 0-6,7%) versus 0,5% (95% BI 0,2-1,2%)).

Samenvattend is de combinatie van een wellsscore ≤4 en een normale D-dimeerconcentratie bij patiënten met een verdenking op longembolie veilig om deze diagnose uit te sluiten. Een algoritme dient aangevangen te worden met een klinische beslisregel, en een D-dimeerbepaling wordt alleen verricht bij een dichotome klinische beslisregel volgens Wells ≤4. Bij een hoge verdenking op longembolie is de D-dimeerbepaling onvoldoende betrouwbaar om longembolie uit te sluiten. Wanneer ofwel de wellsscore ofwel de D-dimeertest abnormaal zijn, dient aanvullende diagnostiek te worden verricht.

Computertomografie bij verdenking op longembolie

De betrouwbaarheid voor het aantonen of uitsluiten van longembolie met de CT-scan is hoog. De negatief voorspellende waarde van de CT-scan voor het uitsluiten van longembolie bedraagt 99,1%, waarbij het recidief-VTE-percentage na een negatieve CT-uitslag 1,4% is. Deze getallen zijn voornamelijk gebaseerd op de single-slicespiraal-CT-scan. De betrouwbaarheid van de multidetector-CT (MDCT)-scan is groter dan van de singledetector-CT,



Figuur 2. Diagnostisch algoritme van diagnostiek bij een verdenking op longembolie. MDCT=multidetector-CT-scan.

waarschijnlijk omdat met de MDCT-scan (sub)segmentale embolieën adequater in beeld worden gebracht. In de eerder genoemde Nederlandse managementstudie werd bij patiënten met een verdenking op longembolie, die ofwel een waarschijnlijke voorafkans ofwel een abnormale D-dimeertest hadden, een CT-scan gemaakt.¹⁵ De CT-scan (meestal MDCT) sloot een longembolie uit bij 1.505 patiënten; bij deze patiënten werd een zeer laag recidief-VTE-percentage gevonden van 1,3% (95% BI 0,7-2,0%). Verder zijn er aanwijzingen dat met de MDCT-scan alternatieve diagnoses kunnen worden gesteld die de symptomen van patiënten verklaren.

De stralingsbelasting van de MDCT-scan bedraagt 4 mSv. Voor een gezonde populatie wordt het gemiddelde risico op overlijden ten gevolge van een stralingsgeïnduceerde tumor geschat op ongeveer 0,005 na een blootstelling aan een effectieve dosis van 10 mSv.

Samenvattend is het bij een verdenking op longembolie verantwoord om antistollingstherapie te onthouden wanneer met MDCT-scan longembolieën worden uitgesloten.

Ventilatie-perfusiescintigrafie bij verdenking op longembolie

De perfusiescintigrafie is zeer betrouwbaar in het uitsluiten van longembolie. Een 'high-probability' ventilatie-perfusiescintigrafie toont longembolie aan met een sensitiviteit van 88%. Het probleem van deze diagnostische test betreft het aantal niet-diagnostische (ventilatie-) perfusieonderzoeken van 30-

70%. Na een niet-conclusieve uitslag is aanvullende diagnostiek noodzakelijk. Mogelijk neemt dit aantal af wanneer het perfusiescintigram uitsluitend wordt uitgevoerd bij patiënten zonder afwijkingen op de röntgenfoto van de thorax. De 'British Thoracic Society Guideline' stelt dat het longperfusiescintigram als eerstelijnsdiagnosticum kan worden toegepast, mits de thoraxfoto normaal is, geen significant symptomatisch cardiovasculair lijden bestaat en gestandaardiseerde beoordelingscriteria worden gehanteerd.²¹ Triage met behulp van de thoraxfoto heeft mogelijk waarde om het aantal niet-diagnostische onderzoeken drastisch terug te brengen.

Pulmonalisangiografie

Pulmonalisangiografie is nog steeds officieel de referentietest voor de diagnostiek voor longembolieën. Een belangrijk nadeel van deze techniek is het invasieve karakter. Ondanks de lage kans op complicaties bestaat onder de behandelde artsen een duidelijke weerstand om deze techniek te gebruiken. Hierdoor neemt ook de expertise van de radioloog af.

Diagnostiek bij verdenking op recidief longembolie

Het is vaak niet mogelijk om op een scan het verschil te zien tussen verse en oude longembolieën. Restafwijkingen op de perfusie- of CT-scan persisteren na een eerste longembolie bij meer dan 50% van de patiënten.²² De diagnostiek van recidief longembolieën is mogelijk beter te interpreteren indien na de eerste episode een controlescan wordt gemaakt om de mate van trombusresolutie vast te leggen.

Diagnostiek van DVT en longembolie tijdens de zwangerschap en in de post-partumperiode

Zwangerschap en de kraamperiode veroorzaken een verhoogde kans op DVT en longembolie. Bij de diagnostiek van deze aandoeningen kan geen gebruik worden gemaakt van de wellscore, omdat in onderzoeken een zwangerschap en de kraamperiode (vrijwel) altijd een exclusiecriteria vormden. Bij gezonde zwangeren zijn verder de D-dimeerspiegels hoger dan buiten de zwangerschap en stijgt de D-dimeerconcentratie in de loop van de zwangerschap tot gemiddeld 1.400 ng/ml bij 37 weken (spreiding 632-4.105 ng/ml).²³ Pas een maand post partum worden weer normale waarden bereikt. De opbrengst van de D-dimeertest in het uitsluiten van DVT of longembolie daalt dus. D-dimeerbepalingen lijken geen plaats te hebben in de diagnostiek van VTE vanaf 35 weken van de zwangerschap en in de kraamperiode. Compressie-echografie is de eerste keus bij een

Aanwijzingen voor de praktijk

1. Bij een verdenking op zowel veneuze trombose van het been als bij longembolie, dient een diagnostisch algoritme te worden gestart met een dichotome klinische beslisregel volgens Wells. Bij een score 'onwaarschijnlijk' wordt de D-dimeerconcentratie bepaald. Wanneer deze laag is, is een longembolie of trombose uitgesloten. Dit betreft 25-30% van de patiënten met een verdenking.
2. Bij een waarschijnlijke voorafkans op veneuze trombo-embolie of een abnormale D-dimeerconcentratie moet aanvullende diagnostiek worden verricht. Deze kan bestaan uit echografie van de beenvaten bij een verdenking op veneuze trombose, of uit multidetector-CT-scan bij longembolie. Een alternatief voor deze laatste techniek is de longventilatie-perfusiescintigrafie.
3. Het diagnostische algoritme dient nog beter gevalideerd te worden bij patiënten met een verdenking op recidief veneuze trombo-embolie.
4. Net als voor de perfusiescintigrafie is de berekende stralingsdosis van de CT-scan voor de foetus geen reden om in de zwangerschap een andere diagnostische strategie te kiezen dan daarbuiten.

zwangere met een verdenking op DVT. Bij een verdenking op longembolie bestaat bij zwangeren de meeste ervaring met perfusiescintigrafie. Er zijn vrijwel geen gegevens over het gebruik van spiraal-CT/MDCT in de zwangerschap. Het gebruik bij zwangeren wordt soms zelfs afgeraden; overigens zonder een ander argument dan gebrek aan gegevens over de veiligheid. Net als voor de perfusiescintigrafie is de berekende stralingsdosis van de CT-scan voor de foetus geen reden om in de zwangerschap een andere diagnostische strategie te kiezen dan daarbuiten.

Algoritme bij verdenking op longembolie

Bij een klinische verdenking op longembolie dient een algoritme te worden gestart met een dichotome klinische beslisregel volgens Wells (zie *Figuur 2* op pagina 131). Bij een uitslag ≤ 4 wordt de D-dimeerconcentratie bepaald. Wanneer deze laag is, is een longembolie uitgesloten. Bij een klinische beslisregel >4 of een abnormale D-dimeerconcentratie moet aanvullende diagnostiek worden verricht door middel van een MDCT-scan. Een alternatief is de longventilatie-perfusiescintigrafie. Bij een inconclusieve uitslag hiervan dient aanvullende diagnostiek te worden verricht.

Conclusie

De nieuwe CBO-consensus Diagnostiek van veneuze trombose en longembolie is een belangrijke verbetering ten opzichte van de vorige consensus, omdat nu een prominente rol wordt ingeruimd voor de kli-

nische beslisregel volgens Wells en de D-dimeertest. Met deze eenvoudige, niet-invasieve en goedkope diagnostiek kan op betrouwbare wijze bij 25-30% van de patiënten trombose of longembolie worden uitgesloten. Bij afwijkingen van één van deze testen dient echografie van de beenvaten bij een verdenking op DVT of een MDCT-scan bij een verdenking op longembolie plaats te vinden. Deze diagnostische algoritmen hebben de diagnostiek naar zowel DVT als longembolie aanzienlijk vereenvoudigd.

Dit artikel is eerder verschenen in Hart Bulletin 2007;38:126-31 en is met toestemming van Bohn Stafleu van Loghum overgenomen.

Referenties

1. Wells PS, Hirsh J, Anderson DR, Lensing AW, Foster G, Kearon C, et al. Accuracy of clinical assessment of deep-vein thrombosis. *Lancet* 1995;345:1326-30.
2. Wells PS, Anderson DR, Bormanis J, Guy F, Mitchell M, Gray L, et al. Value of assessment of pretest probability of deep-vein thrombosis in clinical management. *Lancet* 1997;350:1795-8.
3. Goodacre S, Sutton AJ, Sampson FC. Meta-analysis: The value of clinical assessment in the diagnosis of deep venous thrombosis. *Ann Intern Med* 2005;143:129-39.
4. Wells PH, Anderson DR, Rodger M. Evaluation of D-dimer in the diagnosis of suspected deep-vein thrombosis. *N Engl J Med* 2003;349:1227-35.
5. Ten Cate-Hoek AJ, Prins MH. Management studies using a combination of D-dimer test result and clinical probability

to rule out venous thromboembolism: a systematic review. *J Thromb Haemost* 2005;3:2465-70.

6. Fancher TL, White RH, Kravitz RL. Combined use of rapid D-dimer testing and estimation of clinical probability in the diagnosis of deep vein thrombosis: systematic review. *BMJ* 2004;329:821.

7. Schutgens RE, Schutgens RE, Ackermark P, Haas FJ, Nieuwenhuis HK, Peltenburg HG, et al. Combination of a normal D-dimer concentration and a non-high pretest clinical probability score is a safe strategy to exclude deep venous thrombosis. *circulation* 2003;107:593-7.

8. Oudega R, Hoes AW, Moons KG. Wells rule does not adequately rule out deep vein thrombosis in primary care. *Ann Intern Med* 2005;143:100-7.

9. Wells PS, Owen C, Doucette S, Fergusson D, Tran H, et al. Does this patient have deep vein thrombosis? *JAMA* 2006;295:199-207.

10. Kearon C, Ginsberg JS, Hirsh J. The role of venous ultrasonography in the diagnosis of suspected deep venous thrombosis and pulmonary embolism. *Ann Intern Med* 1998;129:1044-9.

11. Prandoni P, Cogo A, Bernardi E, Villalta S, Polistena P, Simioni P, et al. A simple ultrasound approach for detection of recurrent proximal-vein thrombosis. *Circulation* 1993;88:1730-5.

12. Wells PS, Anderson D, Rodger M, Stiell I, Dreyer JF, Barnes D, et al. Excluding pulmonary embolism at the bedside without diagnostic imaging: management of patients with suspected pulmonary embolism presenting to the emergency department by using a simple clinical model and D-dimer. *Ann Intern Med* 2001;135:98-107.

13. Wells PS, Anderson DR, Rodger M, Ginsberg JS, Kearon C, Gent M, et al. Derivation of a simple clinical model to categorize patients with a probability of pulmonary embolism: increasing the models utility with the SimpliRED D-dimer. *Thromb Haemost* 2000;83:416-20.

14. Tamariz LJ, Eng J, Segal JB, Krishnan JA, Bolger DT, Streiff MB, et al. Usefulness of clinical prediction rules for the diagnosis of venous thromboembolism: a systematic review. *Am J Med* 2004;117:676-84.

15. Van Belle A, Büller HR, Huisman MV, Huisman P, Kaasjager K, Kamphuisen PW, et al. Clinical validity of ruling out pulmonary embolism by a diagnostic algorithm, combining clinical probability, D-dimer testing and computed tomography in patients with clinically suspected pulmonary embolism. *JAMA* 2006;295:172-9.

16. Wolf SJ, McCubbin TR, Feldhaus KM, Faragher JP, Adcock DM. Prospective validation of Wells Criteria in the evaluation of patients with suspected pulmonary embolism. *Ann Emerg Med* 2004;44:503-10.

17. Ten Cate-Hoek AJ, Prins MH. Management studies using a combination of D-dimer test result and clinical probability to rule out venous thromboembolism: a systematic review.

J Thromb Haemost 2005;3:2465-70.

18. Perrier A, Desmarais S, Miron MJ, De Moerloose P, Lepage R, Slosman D, et al. Non-invasive diagnosis of venous thromboembolism in outpatients. *Lancet* 1999;353:190-5.

19. Perrier A, Roy PM, Aujesky D, Cornuz J, De Moerloose P, Bounameaux H, et al. Diagnosing pulmonary embolism in outpatients with clinical assessment, D-dimer measurement, venous ultrasound, and helical computed tomography: a multicenter management study. *Am J Med* 2004;116:291-9.

20. Kruip MJ, Leclercq MG, Van der Heul C, Prins MH, Büller HR. Diagnostic strategies for excluding pulmonary embolism in clinical outcome studies. A systematic review. *Ann Intern Med* 2003;138:941-51.

21. British Thoracic Society Standards of Care Committee Pulmonary Embolism Guideline Development Group. British Thoracic Society guidelines for the management of suspected acute pulmonary embolism. *Thorax* 2003;58:470-83.

22. Nijkeuter M, Hovens MM, Davidson BL, Huisman MV. Resolution of thromboemboli in patients with acute pulmonary embolism. *Chest* 2006;129:192-9.

23. Epiney M, Boehlen F, Boulvain M, Reber G, Antonelli E, Morales M, et al. D-dimer levels during delivery and the postpartum. *J Thromb Haemost* 2005;3:268-71.

Ontvangen 12 maart 2008, geaccepteerd 16 mei 2008.

Correspondentieadres

Dhr. dr. P.W. Kamphuisen, internist-vasculair geneeskundige

Academisch Medisch Centrum
Afdeling Vasculaire Geneeskunde (F4)
Postbus 22660
1100 DD Amsterdam
Tel.: 020 566 91 11
E-mailadres: p.w.kamphuisen@amc.uva.nl

Dhr. prof. dr. M. Oudkerk, radioloog

Universitair Medisch Centrum Groningen
Beatrix Kinderkliniek
Afdeling Radiologie (Y 3.218)
Postbus 30001
9700 RB Groningen

Correspondentie graag richten aan de eerste auteur.

Belangenconflict: geen gemeld.
Financiële ondersteuning: geen gemeld.