

University of Groningen

Klachten na plaatsing van een gewrichtsprothese

Kamp, Tamara; Gerritsma-Bleeker, Carina L.E.; Boerboom, Alexander L.; van Bommel, Barbara C.; van Raaij, Jos J.A.M.

Published in:
 Nederlands Tijdschrift voor Geneeskunde

IMPORTANT NOTE: You are advised to consult the publisher's version (publisher's PDF) if you wish to cite from it. Please check the document version below.

Document Version
 Publisher's PDF, also known as Version of record

Publication date:
 2023

[Link to publication in University of Groningen/UMCG research database](#)

Citation for published version (APA):

Kamp, T., Gerritsma-Bleeker, C. L. E., Boerboom, A. L., van Bommel, B. C., & van Raaij, J. J. A. M. (2023). Klachten na plaatsing van een gewrichtsprothese: Infectie of overgevoeligheid voor metaal? *Nederlands Tijdschrift voor Geneeskunde*, 166, Artikel D6940. <https://www.ntvg.nl/artikelen/klachten-na-plaatsing-van-een-gewrichtsprothese>

Copyright

Other than for strictly personal use, it is not permitted to download or to forward/distribute the text or part of it without the consent of the author(s) and/or copyright holder(s), unless the work is under an open content license (like Creative Commons).

The publication may also be distributed here under the terms of Article 25fa of the Dutch Copyright Act, indicated by the "Taverne" license. More information can be found on the University of Groningen website: <https://www.rug.nl/library/open-access/self-archiving-pure/taverne-amendment>.

Take-down policy

If you believe that this document breaches copyright please contact us providing details, and we will remove access to the work immediately and investigate your claim.

Downloaded from the University of Groningen/UMCG research database (Pure): <http://www.rug.nl/research/portal>. For technical reasons the number of authors shown on this cover page is limited to 10 maximum.

DISCLAIMER



Onafhankelijke informatie is niet gratis. Het NTvG investeert veel geld om het hoge niveau van haar artikelen te waarborgen, door een proces van peer-review en redactievoering. Het NTvG kan alleen bestaan als er voldoende betaalde abonnementen zijn. Het is niet de bedoeling dat onze artikelen worden verspreid zonder betaling. Wij rekenen op uw medewerking.

Klachten na plaatsing van een gewrichtsprothese

Infectie of overgevoeligheid voor metaal?

Tamara Kamp, Carina L.E. Gerritsma-Bleeker, Alexander L. Boerboom, Barbara C. van Bommel en Jos J.A.M. van Raay

Samenvatting

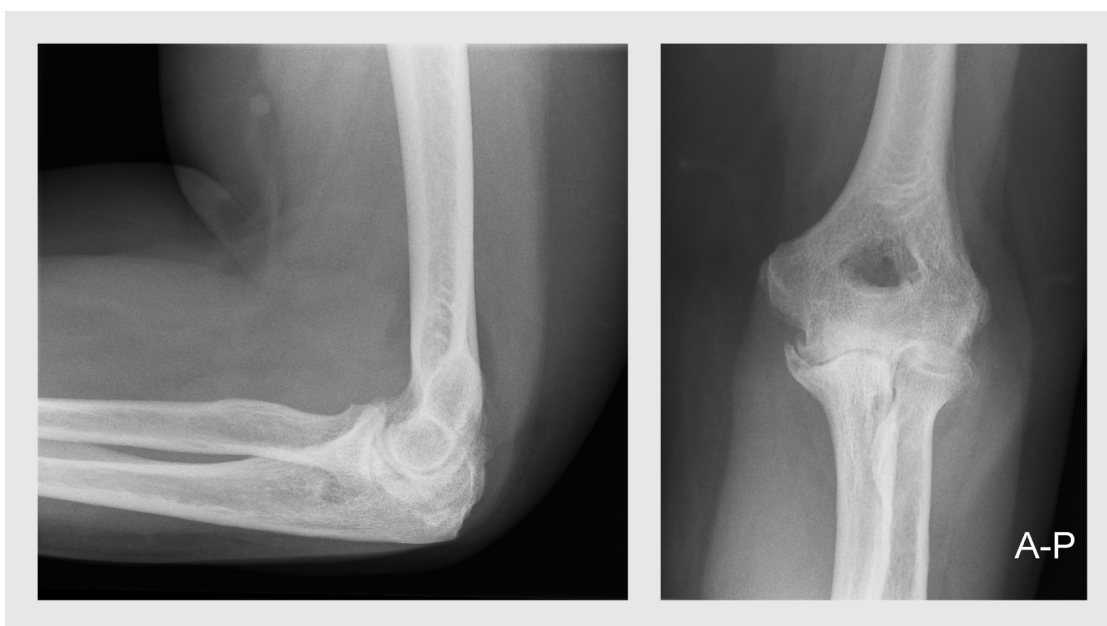
Overgevoeligheid voor metaal is een zeldzame complicatie na plaatsing van een gewrichtsprothese. De pathogenese berust op een vertraagde overgevoelighedsreactie (type IV). Deze overgevoelighedsreactie is lastig te onderscheiden van een prothese-infectie. Er is geen consensus over de diagnose 'metaalovergevoeligheid'. Bij een vermoeden van deze diagnose is een cutane plaktest op dit moment de meest voor de hand liggende test om overgevoeligheid vast te stellen, al staat de accuratesse nog niet vast.

Een 68-jarige vrouw met een totale elleboogprothese klaagt over toenemende pijn in de elleboog, 3 jaar na plaatsing van de prothese. Banale kweken van het gewrichtsvocht en bipten laten geen groei van micro-organismen zien. Kan metaalovergevoeligheid de oorzaak zijn?

In de afgelopen jaren werd er een toenemend aantal gewrichtsprothesen geplaatst. Het is te verwachten dat als gevolg hiervan meer complicaties gezien zullen worden. Een van deze complicaties kan metaalovergevoeligheid zijn; deze is lastig te onderscheiden van een prothese-infectie. Tot op heden bestaat er geen consensus over de diagnose 'metaalovergevoeligheid'. Er zijn op dit punt 'believers' en 'non-believers'. Wij bespreken de casus van een patiënte met een elleboogprothese om het beeld van metaalovergevoeligheid onder de aandacht te brengen en de diagnostische dilemma's te laten zien.

Casus

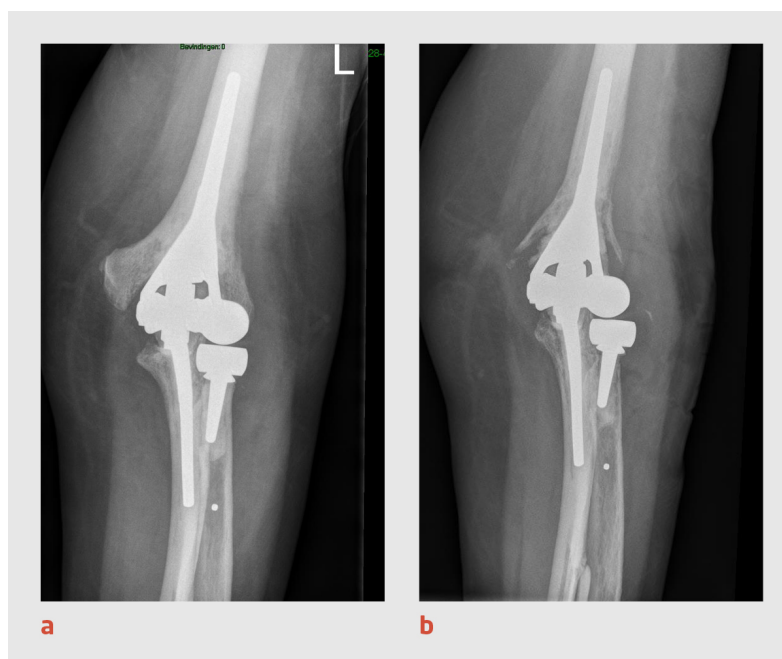
Bij onze patiënte, een 68-jarige vrouw met hypothyreoïdie, diabetes mellitus type 2 en hypertensie in de voorgeschiedenis, werd een totale elleboogprothese geplaatst wegens artrose (figuur 1).



Figuur 1
Elleboog van de patiënte voor de operatie

Preoperatieve röntgenfoto's van de linker elleboog (links: zijwaartse opname met elleboog in flexie; rechts: voor-achterwaartse opname met elleboog in extensie). Er zijn duidelijke tekenen van artrose zichtbaar (osteofytvorming, subchondrale sclerose, gewrichtsspleetversmalling).

Het postoperatieve beloop was ongestoord en de wondgenezing was 6 weken na de operatie zonder problemen verlopen. De beweeglijkheid van de elleboog was goed, zonder pijn. De röntgenfoto die ter controle werd gemaakt liet een goede stand van de prothese zien, zonder aanwijzingen voor complicaties (figuur 2a). Daarna heeft de patiënte zich, om onduidelijke redenen, onttrokken aan de follow-up. Nu, 3 jaar na het plaatsen van de totale elleboogprothese, komt de patiënte naar de polikliniek Orthopedie omdat zij sinds enkele jaren klachten heeft van pijn in de linker elleboog die geleidelijk is ontstaan en langzaam progressief is.



Figuur 2
Elleboog van de patiënte, 6 weken en 3 jaar na de operatie

Voor-achterwaartse röntgenfoto van de linker elleboog van de patiënte, (a) 6 weken na plaatsing van de elleboogprothese en (b) 3 jaar na plaatsing van de prothese. Er zijn geen aanwijzingen voor complicaties te zien op de foto na 6 weken, maar 3 jaar na plaatsing van de prothese is osteolyse opgetreden rond het distale deel van de humeruscomponent, zonder aanwijzingen voor loslating.

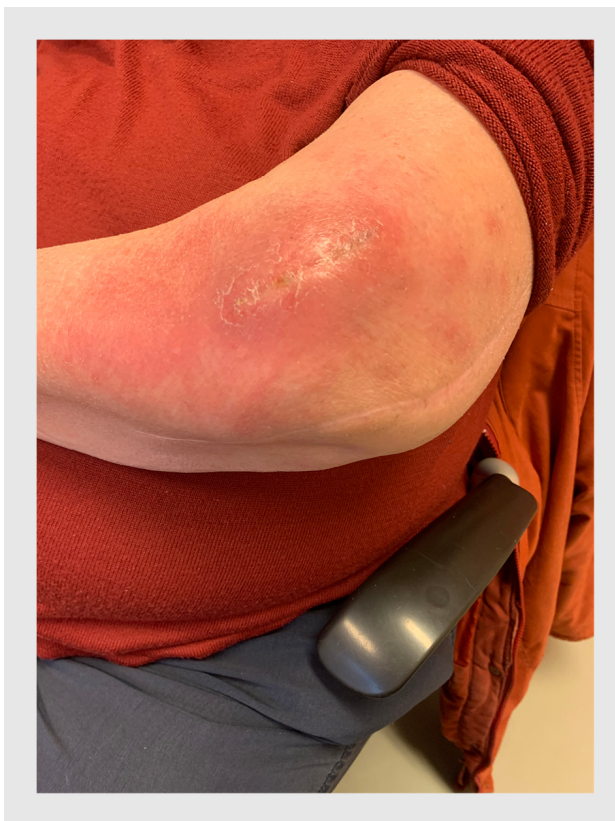Bij de orthopedisch chirurg

Bij lichamelijk onderzoek oogt het litteken rustig. Aan de radiale zijde wordt diffuus enige roodheid gezien en een pasteuze zwelling gevoeld. De elleboog is stabiel en de bewegingen zijn soepel en pijnloos (flexie/extensie 130°/20°/0°, pronatie/supinatie 80°/0°/80°). Er is diffuus drukpijn rondom de elleboog, waarbij flexie tegen weerstand pijnlijk is.

Bij laboratoriumonderzoek worden geen afwijkingen gevonden (CRP: 5 mg/l; BSE: 20 mm/1e uur). De röntgenfoto daarentegen toont een demarcatie tussen cement en bot ter hoogte van de mediale en laterale condyl van de distale humerus, waarbij osteolyse zichtbaar is rondom het distale deel van de humeruscomponent (figuur 2b). Er worden geen veranderingen gezien in de weke delen rondom de ossale structuren. De aanvullende leukocytenscan kan een laaggradige infectie niet uitsluiten. De orthopedisch chirurg besluit een artrotomie te verrichten om biopsieën te nemen voor microbiologische en histologische diagnostiek, volgens het protocol van het Northern Infection Network for Joint Arthroplasty (NINJA).¹

Bevindingen bij artrotomie

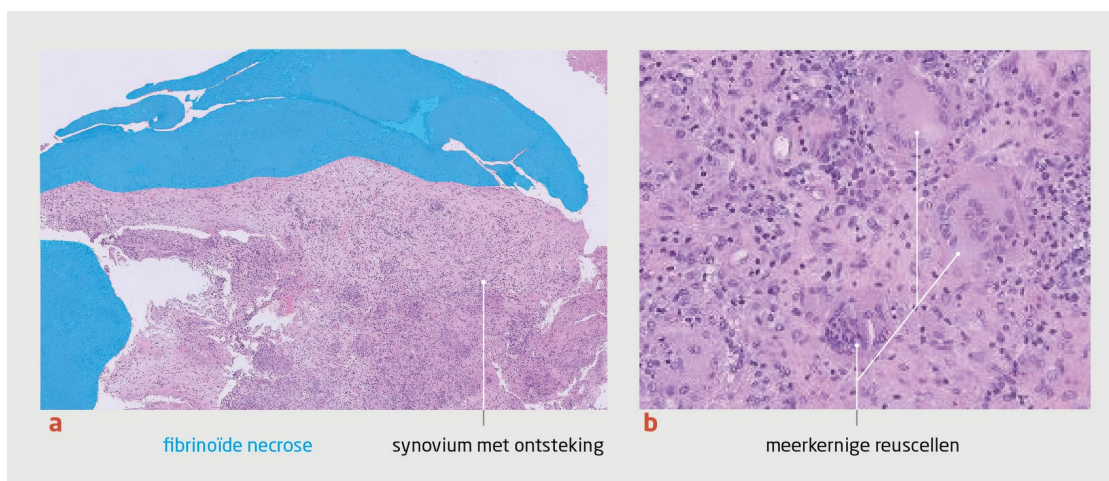
Tijdens de operatie ontlast de gewrichtsholte zich met troebel gelig vocht waarin zich fibrineus en vlokkerig weefsel bevindt. Het gewricht wordt genettoyeerd en gespoeld. De gewrichtsprothese is goed gefixeerd. Er is geen groei van micro-organismen in de banale kweken van het gewrichtsvocht en de biopten. Histologisch onderzoek van de biopten laat alleen fibrinoïde necrose zien. Omdat slechts een beperkte hoeveelheid materiaal verkregen is, kan dit onderzoek geen uitsluitsel over de diagnose geven. Na de ingreep ontstaat wel een dermatitis-achtig beeld (figuur 3).



Figuur 3
Dermatitis-achtige huidafwijking na de eerste artrotomie

De patiënte houdt ook na deze interventie klachten van een gezwollen en warme elleboog, waardoor klinisch de verdenking op een diepe prothese-infectie blijft bestaan. Er wordt na 2 maanden besloten nogmaals een artrotomie uit te voeren, om nieuw materiaal voor kweken en histologisch onderzoek te verkrijgen en nettoyage van het gewricht te verrichten. Na de ingreep krijgt de patiënte cefuroxim 1500 mg 4 dd i.v. tot de kweekuitslag bekend is. De wond blijft na deze tweede interventie serosanguinolent vocht produceren.

De biopten die tijdens de tweede artrotomie zijn genomen, laten fibrinoïde necrose aan het oppervlak zien. In het ondergelegen stroma is er een gemengdcellig infiltraat waarin ook meerkernige reuscellen en granulomen aanwezig zijn (figuur 4). Samengevat geeft het biopt een reactief beeld met ontsteking, een opruimreactie en lymfocytair infiltraat. Er zijn geen tekenen van 'wear' (dat is een door polyethyleenslijtage veroorzaakte synovitis), metallose (afzetting of ophoping van metaalresten in weefsel) of acute ontsteking.



Figuur 4
Histologisch beeld van het biopt bij de tweede artrotomie

Microscopiefoto's van het biopt, (a) overzicht (HE-kleuring; microscopische vergroting 50 x) en (b) ingezoomd beeld. Het overzicht laat een reactief beeld zien met ontsteking en een opruimingsreactie. Op de ingezoomde foto is een monocytair ontstekingsinfiltraat met reuscellen te zien, kenmerkend voor de opruimingsreactie.

De banale kweken van het gewrichtsvocht en de bipten laten na 2 weken opnieuw geen groei van micro-organismen zien. De antibiotische behandeling wordt in overleg met de medisch microbioloog en infectioloog na 20 dagen gestopt. De diagnose 'diepe prothese-infectie' is na deze uitvoerige analyse onwaarschijnlijk.

Bij de dermatoloog

De patiënte wordt vervolgens verwezen naar de dermatoloog voor allergietesten met een cutane plaktest, waarbij de Europese standaardreeks voor metalen wordt afgenomen.² Op dag 3 en 5 zijn erytheem en papels met infiltratie zichtbaar als reactie op kaliumdichromaat 0,5%, cobaltchloride 1% en nikkelsulfaat 5%. De conclusie is dat de plaktest een chroom-, kobalt- en nikkelallergie aantoont. De gewrichtsprothese bevat kobalt-chroom, polyethyleen en roestvrij staal (dat is een metaallegering die bestaat uit chroom, nikkel, ijzer en koolstof). Nu de diepe prothese-infectie uitgesloten is, wordt de metaalovergevoeligheid beschouwd als oorzaak voor de persisterende klachten.

De actuele situatie

Voor deze patiënte gaat de voorkeur uit naar een 'one stage' revisie van de elleboogprothese met een keramisch gecoate prothese, om het contact met de genoemde metalen te voorkomen. Een dergelijke elleboogprothese bestaat echter nog niet. De patiënte verkiest een conservatief traject boven een revisie of extractie, maar inmiddels blijkt wel dat de klachten metertijd toenemen.

Beschouwing

Epidemiologie

In de Europese bevolking zijn de prevalenties van een metaalallergie voor kobalt, chroom en nikkel respectievelijk 2,1%, 0,8% en 14,5%.³ Vergelijkbare percentages zijn bekend in de VS.⁴ Ondanks de hoge prevalentie van contactallergie voor metalen is er weinig bekend over de prevalentie, klachten en gevolgen van metaalovergevoeligheid na het plaatsen van een gewrichtsprothese. Deze kennislacune is onder andere te wijten een gebrek aan longitudinale en cross-sectionele onderzoeken. Overgevoeligheid voor prothesematerialen en de mogelijke relevante gevolgen hiervan zijn een blijvende bron van discussie in de literatuur.⁴⁻⁷ In 2015 werden in Nederland 62.019 primaire gewrichtsprothesen geplaatst, in 2020 waren dat er 81.306,⁸ en verwacht wordt dat – ondanks de daling door de covidpandemie – dit aantal de komende jaren zal toenemen.⁹ Mede gezien de toename van het aantal gewrichts vervangende ingrepen in de toekomst is het belangrijk om bij aanhoudende klachten na het plaatsen van een gewrichtsprothese een metaalovergevoeligheid te overwegen.¹⁰

Klachten na plaatsing gewrichtsprothese

Bij patiënten met artrose in het eindstadium bij wie een conservatieve behandeling onvoldoende effect heeft, wordt een gewrichtsprothese gezien als de meest kosteneffectieve behandeling.⁹ Gewrichtsprothesen bestaan uit een legering van metalen die zijn geselecteerd op onder andere stabiliteit, sterkte en duurzaamheid. Sommige van deze materialen hebben allergene eigenschappen die een immunologische reactie kunnen opwekken en uiteindelijk zelfs een revisie van de prothese noodzakelijk

kunnen maken.^{4,7}

Er zijn verschillende oorzaken bekend voor de klachten die kunnen optreden na plaatsing van een gewrichtsprothese; voorbeelden hiervan zijn: een verkeerde indicatiestelling, infectie, malpositie, instabiliteit, mechanische problemen en loslating.⁵ Opvallend is dat er niet vaak gedacht wordt aan een metaalovergevoeligheid als oorzaak van de klachten. Naast metalen kunnen ook bestanddelen van het botcement (methylmetacrylaat) allergeen zijn en leiden tot klachten na plaatsing van de gewrichtsprothese.^{4,7} Tot op heden bestaan er echter geen criteria waarop de diagnose 'metaalovergevoeligheid' gesteld kan worden; in de orthopedische literatuur is er discussie tussen 'believers' en 'non-believers' over deze diagnose.

Pathogenese

De pathogenese van metaalovergevoeligheid is ingewikkeld en berust op een vertraagde overgevoelighedsreactie (type IV), zowel bij de cutane als bij de systemische reactie.^{3,11} Bij deze reactie worden cytokinen gegenereerd door T-cellen die gesensibiliseerd zijn met het antigeen. Deze cytokinen lokken een lokale ontstekingsreactie uit en trekken macrofagen aan die op hun beurt weer andere ontstekingsmediatoren vrijmaken.¹¹

Diagnostiek

De bijdrage van histopathologisch onderzoek aan de diagnostiek van een metaalovergevoeligheid is met name de exclusie van andere diagnoses. Het is belangrijk te beseffen dat een metaalovergevoeligheid naast polyethyleen-wear kan bestaan.¹² Als polyethyleen-wear bij het histopathologisch onderzoek is aangetoond, sluit dat een metaalovergevoeligheid niet uit.¹² De aanwezigheid van een voornamelijk lymfocytair infiltraat is een belangrijk gegeven en maakt de diagnose 'metaalovergevoeligheid' aannemelijk als er geen andere diagnose gesteld kan worden.¹² De uiteindelijke diagnose van een metaalovergevoeligheid berust niet uitsluitend op de uitslag van het histopathologisch onderzoek. De bevindingen van dit onderzoek moeten altijd worden geïnterpreteerd in de context van klinische, microbiologische, allergologische en radiologische gegevens.¹²

Op dit moment is een cutane plaktest de meest aangewezen test om metaalovergevoeligheid na het plaatsen van een gewrichtsprothese vast te kunnen stellen; deze test wordt doorgaans door de dermatoloog uitgevoerd.⁴ Bij de cutane plaktest plaatst de dermatoloog allergeenbevattende pleisters op de huid. De ontwikkeling van dermatitis wordt bepaald op twee momenten: 48 uur en 72-96 uur na het verwijderen van de pleisters. De cutane plaktest is een relatief eenvoudige, niet-invasieve test met lage kosten.¹¹

Een andere test die metaalovergevoeligheid kan detecteren is de lymfocytentransformatietest (LTT).⁴ De LTT meet de proliferatie van lymfocyten uit het bloed van de patiënt tijdens blootstelling aan het allergeen in vitro. Enkele nadelen van LTT zijn de complexiteit in gebruik, beperkte beschikbaarheid, gebrek aan standaardisatie, fout-negatieve resultaten bij vertraagde verwerking, moeite met het verkrijgen van een geschikt monster en hoge kosten.^{4,11}

Het is niet zeker of het resultaat van de cutane plaktest te vergelijken is met de intra-articulaire en peri-prothetische lokale inflammatoire reactie bij de ingebrachte prothese. Er kan een discrepantie zijn tussen de cutane reactie die wordt opgewekt bij de plaktest en de reactie in de diepte rondom de ingebrachte gewrichtsprothese; daarom zou de LTT accurater zijn om systemische metaalovergevoeligheid bij patiënten met een gewrichtsprothese aan te tonen.^{4,11} Vanwege de nadelen van de LTT is op dit moment de cutane plaktest echter de aangewezen test om metaalovergevoeligheid vast te stellen. Tot op heden zijn de sensitiviteit en specificiteit van beide testen voor metaalovergevoeligheid bij een prothese onbekend.

Wat zegt de literatuur?

Niet alle patiënten met een metaalallergie of -overgevoeligheid zullen klachten ontwikkelen na plaatsing van een gewrichtsprothese. Het is onduidelijk of klachten van een patiënt met een gewrichtsprothese die worden geduid als allergie, ontstaan ten gevolge van een pre-existente metaalovergevoeligheid of door een sensitisatie die secundair is aan het vrijkomen van metalen of metaalionen uit de gewrichtsprothese.⁵ In de literatuur over metaalovergevoeligheid bij een orthopedische prothese vonden wij tegenstrijdige resultaten als het gaat om de correlatie tussen metaalovergevoeligheid, klachten en de kans op revisie dan wel de levensduur van een prothese.^{6,13}

De huidige beperkte literatuur laat zien dat het niet zinvol is om routinematig een preoperatieve cutane plaktest of LTT uit te voeren, omdat deze testen niet kunnen voorspellen of klachten zullen optreden na het plaatsen van een prothese. Bovendien brengt zo'n test hoge kosten met zich mee.^{4,5,11} Postoperatief testen op metaalovergevoeligheid wordt aangeraden bij patiënten die chronische klachten houden na plaatsing van een gewrichtsprothese en bij wie andere oorzaken zijn uitgesloten.¹¹

In Nederland zijn er geen richtlijnen voor het routinematig testen van patiënten op metaalovergevoeligheid voor of na het plaatsen van een gewrichtsprothese. Het kan een diagnostische uitdaging zijn om onderscheid te maken tussen een infectie met een

negatieve kweekuitslag en metaalovergevoeligheid. Er moet altijd rekening gehouden worden met een infectie, aangezien diagnostische testen voor prothese-infectie niet 100% accuraat zijn.¹⁴ Tot op heden is er in de literatuur echter geen consensus over het empirisch gebruik van antibiotica bij een verdenking op een infectie ondanks een negatieve uitslag van de kweek.^{15,16}

Wat kunnen we van de casus leren?

Bij de beschreven patiënte was er geen pre-existente metaalovergevoeligheid bekend. De ziektegeschiedenis laat zien dat je onnodige operatieve ingrepen en zinloze antibiotische behandelingen kunt voorkomen als je tijdig signaleert dat klachten kunnen passen bij een metaalovergevoeligheid. Bij patiënten met een metaalovergevoeligheid geeft vervanging door een gewrichtsprothese met niet-allergene componenten een goede kans dat de klachten afnemen.⁵

Metaalovergevoeligheid wordt momenteel meestal niet overwogen in de differentiaaldiagnose van onbegrepen klachten bij een patiënt met een gewrichtsprothese, doordat er geen consensus is over de diagnose en het een diagnostische uitdaging is om de klachten te onderscheiden van een prothese-infectie. Bij patiënten met klachten van een gewrichtsprothese ten gevolge van een mogelijke metaalovergevoeligheid is betere samenwerking en communicatie tussen orthopedisch chirurg, dermatoloog, allergoloog, klinisch immunoloog en patholoog aan te bevelen.

Conclusie

De casus aan het begin van dit artikel illustreert de complexiteit en de diagnostische uitdaging om een zeldzame oorzaak van aanhoudende klachten bij een patiënt met een gewrichtsprothese te detecteren. Het is belangrijk om onderscheid maken tussen een infectie met een negatieve kweekuitslag en metaalovergevoeligheid, maar dit kan lastig zijn. Gezien het toenemende aantal gewrichts vervangende operaties dienen we consensus te bereiken over de diagnose en inzicht te krijgen in de incidentie van metaalovergevoeligheid na het plaatsen van een gewrichtsprothese. Daarnaast is onderzoek nodig om inzicht te krijgen in het klinische beeld van metaalovergevoeligheid bij een gewrichtsprothese, de wijze van diagnosticeren, en het onderscheid met een prothese-infectie.

- Online artikel en reageren op ntvg.nl/D6940
- Martini ziekenhuis, Groningen; afd. Orthopedie: drs. T. Kamp, semiarts orthopedie (thans: promovenda, UMCG, afd. Orthopedie en Gezondheidswetenschappen, Groningen); dr. C.L.E. Gerritsma-Bleeker en dr. J.J.A.M. van Raay, orthopedisch chirurg; afd. Pathologie: drs. B.C. van Bommel, patholoog. Universitair Medisch Centrum Groningen, afdeling Orthopedie, Groningen: drs. A.L. Boerboom, orthopedisch chirurg.
- Contact: T. Kamp (t.kamp@umcg.nl)
- Belangenconflict en financiële ondersteuning: geen gemeld.
- Aanvaard op 26 oktober 2022
- Citeer als: Ned Tijdschr Geneesk. 2023;167:D6940

Literatuur

1. Zijlstra WP, Ploegmakers JJW, Kampinga GA, et al; Northern Infection Network for Joint Arthroplasty (NINJA). A protocol for periprosthetic joint infections from the Northern Infection Network for Joint Arthroplasty (NINJA) in the Netherlands. *Arthroplasty*. 2022;4:19. [doi:10.1186/s42836-022-00116-9](https://doi.org/10.1186/s42836-022-00116-9). [Medline](#)
2. Europese Standaardreeks. www.huidziekten.nl/allergie/standaardreeksen/europese-standaardreeks.htm, geraadpleegd op 17 augustus 2022.
3. Schuttelaar MLA, Ofenloch RF, Bruze M, et al. Prevalence of contact allergy to metals in the European general population with a focus on nickel and piercings: The EDEN Fragrance Study. *Contact Dermat*. 2018;79:1-9. [doi:10.1111/cod.12983](https://doi.org/10.1111/cod.12983). [Medline](#)
4. Schalock PC, Menné T, Johansen JD, et al. Hypersensitivity reactions to metallic implants - diagnostic algorithm and suggested patch test series for clinical use. *Contact Dermat*. 2012;66:4-19. [doi:10.1111/j.1600-0536.2011.01971.x](https://doi.org/10.1111/j.1600-0536.2011.01971.x). [Medline](#)
5. Wawrzynski J, Gil JA, Goodman AD, Waryasz GR. Hypersensitivity to Orthopedic Implants: A Review of the Literature. *Rheumatol Ther*. 2017;4(1):45-56. [doi:10.1007/s40744-017-0062-6](https://doi.org/10.1007/s40744-017-0062-6). [Medline](#)
6. van der Merwe JM. Metal Hypersensitivity in Joint Arthroplasty. *J Am Acad Orthop Surg Glob Res Rev*. 2021;5:1-8. [doi:10.5435/JAAOSGlobal-D-20-00200](https://doi.org/10.5435/JAAOSGlobal-D-20-00200). [Medline](#)
7. Pacheco KA. Allergy to Surgical Implants. *Clin Rev Allergy Immunol*. 2019;56:72-85. [doi:10.1007/s12016-018-8707-y](https://doi.org/10.1007/s12016-018-8707-y). [Medline](#)
8. LROI Report 2022 – Information on orthopaedic prosthesis procedures in the Netherlands. www.lroi-report.nl, geraadpleegd op 6 augustus 2021.
9. Otten R, van Roermund PM, Picavet HSJ. [Trends in aantallen knie- en heupartroplastieken](#). *Ned Tijdschr Geneesk*. 2010;154:A1534. [Medline](#).

10. Granchi D, Cenni E, Giunti A, Baldini N. Metal hypersensitivity testing in patients undergoing joint replacement. *J Bone Joint Surg Br.* 2012;94:1126-34. [doi:10.1302/0301-620X.94B8.28135](https://doi.org/10.1302/0301-620X.94B8.28135). [Medline](#)
11. Richards LJ, Streifel A, Rodrigues JM. Utility of Patch Testing and Lymphocyte Transformation Testing in the Evaluation of Metal Allergy in Patients with Orthopedic Implants. *Cureus.* 2019;11:e5761. [doi:10.7759/cureus.5761](https://doi.org/10.7759/cureus.5761). [Medline](#)
12. Krenn V, Perino G. *Histological diagnosis of implant-associated pathologies.* Heidelberg: Springer Berlin; 2017.
13. Thomas P, Summer B. Diagnosis and management of patients with allergy to metal implants. *Expert Rev Clin Immunol.* 2015;11:501-9. [doi:10.1586/17446666X.2015.1016501](https://doi.org/10.1586/17446666X.2015.1016501). [Medline](#)
14. Li C, Li H, Yang X, Zhu FZ, Xu C, Trampuz A. Meta-analysis of synovial fluid polymerase chain reaction for diagnosing periprosthetic hip and knee infection. *J Orthop Surg Res.* 2022;17:3. [doi:10.1186/s13018-021-02813-8](https://doi.org/10.1186/s13018-021-02813-8). [Medline](#)
15. Yoon HK, Cho SH, Lee DY, et al. A review of the literature on culture-negative periprosthetic joint infection: epidemiology, diagnosis and treatment. *Knee Surg Relat Res.* 2017;29:155-64. [doi:10.5792/ksrr.16.034](https://doi.org/10.5792/ksrr.16.034). [Medline](#)
16. Tan TL, Kheir MM, Shohat N, et al. Culture-negative periprosthetic joint infection: an update on what to expect. *JBJS Open Access.* 2018;3:e0060. [doi:10.2106/JBJS.OA.17.00060](https://doi.org/10.2106/JBJS.OA.17.00060). [Medline](#)