

## University of Groningen

### Buikklachten en neurologische symptomen als vroege manifestatie van longkanker

Wymenga, A N M; Slebos, D J; van der Naalt, J; van Putten, J W G; Peters, F T M

*Published in:*  
 Nederlands Tijdschrift voor Geneeskunde

**IMPORTANT NOTE: You are advised to consult the publisher's version (publisher's PDF) if you wish to cite from it. Please check the document version below.**

*Document Version*  
 Publisher's PDF, also known as Version of record

*Publication date:*  
 2003

[Link to publication in University of Groningen/UMCG research database](#)

*Citation for published version (APA):*

Wymenga, A. N. M., Slebos, D. J., van der Naalt, J., van Putten, J. W. G., & Peters, F. T. M. (2003). Buikklachten en neurologische symptomen als vroege manifestatie van longkanker: een uiting van het anti-Hu-syndroom. *Nederlands Tijdschrift voor Geneeskunde*, 147(13), 616-619.  
<https://www.ntvg.nl/artikelen/buikklachten-en-neurologische-symptomen-als-vroege-manifestatie-van-longkanker-eeen-uiting>

**Copyright**

Other than for strictly personal use, it is not permitted to download or to forward/distribute the text or part of it without the consent of the author(s) and/or copyright holder(s), unless the work is under an open content license (like Creative Commons).

The publication may also be distributed here under the terms of Article 25fa of the Dutch Copyright Act, indicated by the "Taverne" license. More information can be found on the University of Groningen website: <https://www.rug.nl/library/open-access/self-archiving-pure/taverne-amendment>.

**Take-down policy**

If you believe that this document breaches copyright please contact us providing details, and we will remove access to the work immediately and investigate your claim.

*Downloaded from the University of Groningen/UMCG research database (Pure): <http://www.rug.nl/research/portal>. For technical reasons the number of authors shown on this cover page is limited to 10 maximum.*

## *Buikklachten en neurologische symptomen als vroege manifestatie van longkanker: een uiting van het anti-Hu-syndroom*

A.N.M.WYMENGA, D.J.SLEBOS, J.VAN DER NAALT, J.W.G.VAN PUTTEN EN F.T.M.PETERS

Paraneoplastische syndromen zijn effecten op afstand die teweeggebracht worden door een maligne proces, maar die niet direct worden veroorzaakt door de tumor zelf of door metastasen, noch totstandkomen door de bijwerkingen van de behandeling. Paraneoplastische syndromen kunnen lange tijd vóór het vaststellen van een primaire tumor al ontstaan. De symptomen kunnen wisselen in ernst en doen niet altijd onmiddellijk de gedachten uitgaan naar een paraneoplastisch syndroom. Indien het syndroom niet herkend wordt, kan er veel overbodige diagnostiek plaatsvinden en een vertraging ontstaan in het stellen van de juiste diagnose, wat het ziektebeloop negatief kan beïnvloeden.

Aan de hand van 2 patiënten bij wie gastro-intestinale en neurologische symptomen aanvankelijk niet werden herkend als passend bij een paraneoplastisch syndroom, willen wij laten zien dat een mogelijk overkoepelende diagnose vanwege onbegrepen of zeldzame verschijnselen heroverwogen zou moeten worden.

### ZIEKTEGESCHIEDENISSEN

Patiënt A was een 73-jarige vrouw die verwezen werd voor een tweede mening wegens onbegrepen maagontledingsstoornissen. Acht jaar tevoren had zij een mamma-amputatie ondergaan wegens een ductaal carcinoom. Sinds 8 maanden had zij een vol gevoel in haar bovenbuik en was zij 20 kg afgevallen. Zij had geen gastro-oesofageale zure reflux of buikpijn; mictie en defecatie waren onveranderd. Sinds een paar maanden had zij een verminderd gevoel in haar voeten en was er een verschil in de grootte van haar pupillen. Bij neurologisch onderzoek werd het pupilverschil geobjectiveerd, was er een sensibele polyneuropathie met lage tot afwezige reflexen, en was er beiderzijds uitval van de N. peroneus. Het overige lichamelijk onderzoek bracht geen afwijkingen aan het licht. Uitgebreid laboratoriumonderzoek toonde evenmin afwijkingen, alleen de bezinkingssnelheid van de erythrocyten was verhoogd (48 mm na 1 uur; normaal: < 10). In het ziekenhuis elders hadden zowel herhaaldelijke gastroscopieën, echografie en computertomografie van het abdomen en endoscopisch-echografisch onderzoek geen verklaring opgeleverd voor de bovenbuikklachten, wel was de maagontleding vertraagd gebleken.

Bij hernieuwde gastroscopie werd thans een verwijde bulbus duodeni gezien met mogelijke impressie van het distale deel

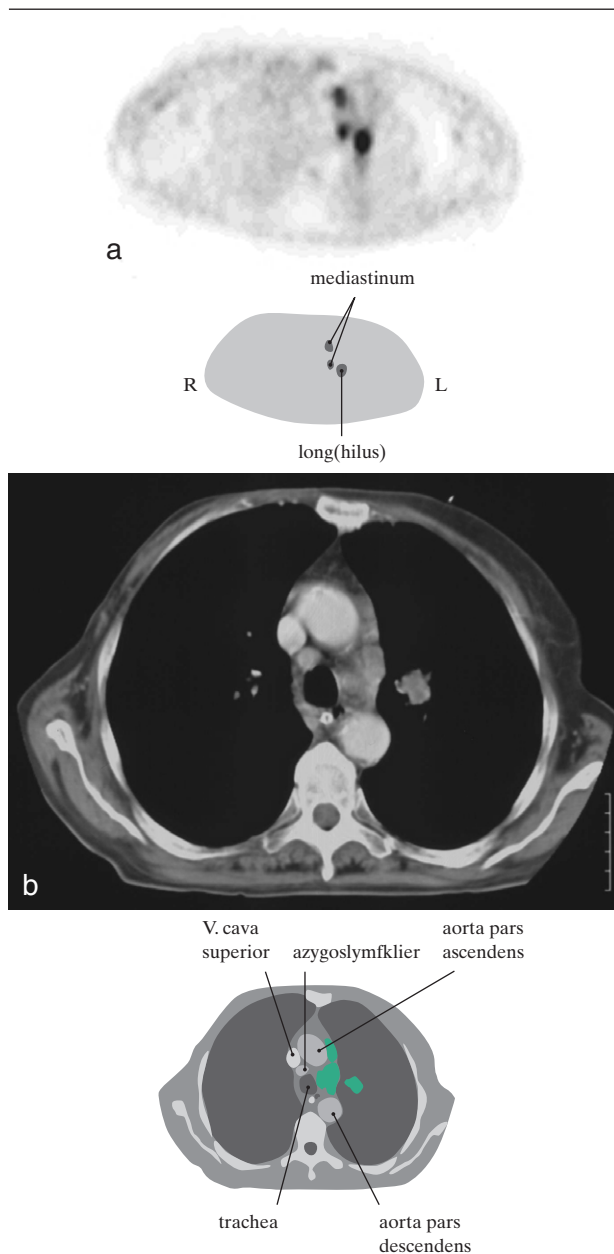
### SAMENVATTING

Bij 2 patiënten, een 73-jarige en een 46-jarige vrouw, werden gastro-intestinale motiliteitsstoornissen aanvankelijk niet herkend als een paraneoplastisch syndroom bij een kleincellig bronchuscarcinoom. Dit leidde tot overbodige diagnostiek en uitstel in het stellen van de juiste diagnose. Het anti-Hu-syndroom is een paraneoplastisch syndroom, gekenmerkt door aanwezigheid van anti-Hu-antistoffen en neurologische symptomen. Bij ongeveer een kwart van de patiënten met het anti-Hu-syndroom treden gastro-intestinale motiliteitsstoornissen op. De primaire tumor is meestal een kleincellig bronchuscarcinoom. De aanwezigheid van anti-Hu-antistoffen lijkt gunstig voor de oncologische prognose; de prognose van de neurologische symptomen is minder gunstig.

van het duodenum. Bij endoscopische retrograde cholangio-pancreaticografie werd dit bevestigd, maar bleken de galwegen en de ductus pancreaticus niet afwijkend. Het pancreas toonde bij endoscopisch-echografisch onderzoek een homogene vergroting. De thoraxfoto was niet afwijkend. Elektromyografisch onderzoek toonde een gemengde axonale polyneuropathie. Omdat men aan een mechanische darmobstructie dacht, werd uiteindelijk een proeflaparotomie verricht. Hierbij werd een atonische bulbus duodeni aangetroffen en het pancreas voelde vast aan. Histologisch onderzoek van een biopsie uit het pancreas toonde geen maligniteit aan. Patiënte onderging een devieërende gastrojejunostomie en kreeg een naaldjejunostoma voor sondevoeding. Postoperatief kwam de peristaltiek nog steeds niet op gang en uiteindelijk moest een sonde via percutane endoscopische gastrostomie (PEG) ter decompressie van de maag aangelegd worden.

De neuroloog werd opnieuw geconsulteerd. Eerder ingezet serologisch onderzoek toonde een verhoogde titer (1:6400) van het antineuronale antilichaam ANNA-I, ook wel bekend als anti-Hu; ook de titer van ANNA-II (= anti-Ri) was positief. Hiermee was er een indicatie voor verdere diagnostiek gericht op een maligniteit. Omdat patiënte niet veel onderzoeken meer wilde ondergaan, werd na mammografie en gynaecologisch onderzoek primair fluor-18-deoxyglucose-positronemissietomografie (<sup>18</sup>FDG-PET) verricht om een tumor ergens in het lichaam op te sporen. Hiermee werd een hotspot gevonden bij de hilus van de linker long die bij CT van de thorax bevestigd werd (figuur). Uiteindelijk werd de diagnose 'kleincellig longcarcinoom' gesteld. Stadiëringsonderzoek gaf als uitslag 'beperkte ziekte' ('limited disease'). Patiënte had gedurende 55 jaar 5 tot 7 sigaretten per dag gerookt. Na veel wikken en wegen stemde zij toe in een behandeling met cytostatica. Tien dagen na de chemotherapie (bestaande uit cyclofosfamide, doxorubicine en etoposide) kreeg zij koorts tijdens leukopenie. Zij weigerde antibiotische therapie en overleed kort daarna aan de gevolgen van sepsis.

Academisch Ziekenhuis, Postbus 30.001, 9700 RB Groningen.  
Afd. Interne Geneeskunde, onderafd. Medische Oncologie: mw.dr. A.N.M.Wymenga, internist; onderafd. Longziekten: D.J.Slebos, assistent-geneeskundige; dr.J.W.G.van Putten, longarts; onderafd. Maag-, Darm- en Leverziekten: dr.F.T.M.Peters, maag-, darm- en leverarts.  
Afd. Neurologie: mw.dr.J.van der Naalt, neuroloog.  
Correspondentieadres: dr.F.T.M.Peters (f.t.m.peters@int.azg.nl).



(a) Transversale snede bij fluor-18-deoxyglucose-positron-emissietomografie ( $^{18}\text{F}$ FDG-PET) van de thorax van patiënt A; er is verhoogde activiteit in het mediastinum (2 hotspots) en mediaal in de linker long (1 hotspot); (b) CT-scan van de thorax van patiënt A waarop zichtbaar een massa (in casu kleincellig longcarcinoom) in de linker long met mediastinale kliervergroting in de azygosregio en het aortopulmonale venster.

Patiënt B, een 46-jarige vrouw, was sinds meer dan 30 jaar bekend wegens diabetes mellitus type 1. Twee jaar tevoren werd in een ziekenhuis elders het vermoeden van gastroparese uitgesproken. Het jaar daarop werd de diagnose 'cerebellaire rompataxie' gesteld. Er waren toentertijd geen afwijkingen bij MRI van de hersenen die de rompataxie konden verklaren; evenmin kon het beeld worden toegeschreven aan de diabetes mellitus. Enige maanden later werd patiënte opgenomen met

sinds vier weken bestaande zeurende pijn in de bovenbuik, die gepaard ging met misselijkheid en soms met braken. De defecatie was moeizaam, maar de feces hadden een normaal aspect. Zowel de door de huisarts aangevraagde buikoverzichtsfoto als echografie van het abdomen had geen afwijkingen getoond. De klachten waren onveranderd tijdens een behandeling met cisapride en diclofenac. Patiënte hoestte sinds enige weken zonder dat zij sputum opgaf. Haar gewicht was stabiel. De enige afwijkingen bij lichamelijk onderzoek waren geringe drukpijn in epigastrio en een wankele gang bij het lopen. Het laboratoriumonderzoek liet een verhoogde bezinking zien (38 mm in het 1e uur) en een verhoogde serumactiviteit van lactaatdehydrogenase (LDH): 428 U/l (normaal: < 235). De buikoverzichtsfoto bij opname toonde veel lucht in de maag en in het colon. Bij gastroscopie was er ernstige maagretentie zonder zichtbare slijmvliesafwijkingen. Onder de werkdagnose 'diabetische gastroparese' werd patiënte tijdelijk behandeld met maagzuigdrainage.

Een later vervaardigde thoraxfoto toonde een verdichting in het rechter bovenveld. Na aanvullend onderzoek werd een kleincellig longcarcinoom vastgesteld, gestadieerd als 'beperkte ziekte'. Patiënte rookte 15-20 sigaretten per dag. Zij werd naar ons verwezen voor behandeling.

De geconsulteerde neuroloog vond een diffuus cerebellair syndroom, een polyneuropathie die zich uitte in een algehele areflexie, een voetheffersparese beiderzijds en geringe sensibele afwijkingen. Serologisch onderzoek toonde een sterk verhoogde anti-Hu-antistof titer (1:6400). Patiënte werd in studieverband behandeld met 4 cycli carboplatine en paclitaxel, waarbij gedurende de 2e cyclus tevens lokale radiotherapie (40 Gy) werd gegeven. Nadien waren er radiologisch enige restafwijkingen. Deze verdwenen geleidelijk en bij follow-up bijna twee jaar na behandeling waren er geen aanwijzingen voor tumoractiviteit. De bovenbuikkachten waren sinds de behandeling verbeterd en na een initiële verslechtering was het looppatroon geleidelijk genormaliseerd. De anti-Hu-titer was gedaald naar 1:1600.

#### BESCHOUWING

De beschreven casussen kenmerken zich door gastro-intestinale motiliteitsstoornissen en neurologische uitvalsverschijnselen die pas geruime tijd na hun ontstaan en na veel diagnostiek geduid werden als paraneoplastisch syndroom. De uiteindelijke diagnostische vertraging was respectievelijk 1 en ruim 2 jaar. De door de patiënten ervaren belasting van diagnostiek kan tot een irrationele volgorde van diagnostiek leiden; zo werd bij patiënt A FDG-PET verricht vóór CT. Maag-darmmotiliteitsstoornissen die op oudere leeftijd ontstaan, hebben een uitgebreide differentiële diagnose (tabel 1).

Over de aanwezigheid van gastro-intestinale motiliteitsproblemen op basis van een paraneoplastische viscerale neuropathie bij patiënten met kleincellig longcarcinoom wordt al sinds 1987 gespeculeerd.<sup>1,2</sup> Eerder, in 1984, werd in het serum van een patiënt met een kleincellig longcarcinoom en een sensorische neuronopathie een antineuronenkernantilichaam (ANNA-I) gevonden, dat later genoemd werd naar de patiënt bij wie dit was gevonden: anti-Hu.<sup>3,4</sup> Er zijn inmiddels meerdere Hu-antigenen bekend, waarvan één, HuD, zowel tot expressie komt in neuronen als in tumorcellen van het kleincellig longcarcinoom. Over de wijze waarop de ectopische expressie van deze onconeurale antigenen in de tumor via een auto-immunreactie leidt tot paraneo-

TABEL 1. Differentiële diagnose van chronische intestinale pseudo-obstructie beginnend op latere leeftijd

myopathogene stoornis
sclerodermie
amyloïdose
na eerdere bestraling
diffuse lymfoïde infiltratie
stoornis van de plexus myentericus
sporadische viscerale neuropathie
degeneratieve/niet-inflammatoire stoornis
inflammatoire stoornis
ziekte van Chagas
cytomegalovirusinfectie
paraneoplastische stoornis
neurologische ziekten
ziekte van Parkinson
Epstein-Barr-virusinfectie
tumor van de hersenstam
dwarslaesie
diverticulose van de dunne darm
endocriene/metabole stoornis
diabetische neuropathie
myxoedeem
feochromocytoom
hypoparathyreoïdie
uremie
acute intermitterende porfyrie
geneesmiddelen-effect
opiaten
antidepressiva
vinca-alkaloïden
antiparkinsonmiddelen
fenothiazinen
serotonine-receptorantagonisten
andere stoornissen
coeliakie
scleroserende mesenteritis
multipel endocriene neoplasie type 2b

plastische neurologische syndromen schreven Sillevius Smitt et al. eerder in dit tijdschrift.<sup>5</sup>

**Anti-Hu-syndroom.** Het anti-Hu-syndroom wordt gekenmerkt door een positieve titerbepaling van anti-Hu-antistoffen en de aanwezigheid van neurologische verschijnselen. De anti-Hu-antistoffen kunnen diverse neurologische syndromen veroorzaken.<sup>5</sup> Ongeveer 12% van de patiënten met het anti-Hu-syndroom presenteert zich primair met gastro-intestinale symptomen en tijdens het ziektebeloop krijgt ongeveer 23% motiliteitsstoornissen, waarbij er een duidelijk verlies kan zijn van neuronen en zenuwvezels in de plexus myentericus.<sup>6,7</sup> Bij een anti-Hu-syndroom is de kans op een kleincellig longcarcinoom 70-90%; sporadisch wordt een ovariumcarcinoom, mammacarcinoom, blaascarcinoom, prostaatacarcinoom, neuroblastoom of tractus-digestivustumor vastgesteld.<sup>6,8-11</sup> Indien er een andere maligniteit dan een kleincellig longcarcinoom gevonden wordt, wordt er in 0,5-13% van de gevallen tevens een kleincellig longcarcinoom aangetroffen.<sup>6,11</sup> Hoewel bij 14-20% van de patiënten met een kleincellig longcarcinoom anti-Hu-antistoffen aantoonbaar zijn, is de prevalentie van het anti-Hu-syndroom bij kleincellig longcarcinoom slechts circa

1%.<sup>12</sup> Het ontstaan van paraneoplastische verschijnselen door anti-Hu-antistoffen lijkt sterk afhankelijk van de hoogte van de titer; een lage titer gaat zelden gepaard met neurologische verschijnselen.<sup>11,13</sup> De anti-Hu-antistoffen verdwijnen echter niet door de behandeling van het kleincellig longcarcinoom met cytostatica.<sup>14</sup>

Bijna altijd gaan bij het anti-Hu-syndroom de neurologische klachten vooraf aan het vinden van de primaire tumor. Ook ondanks uitvoerige diagnostiek en follow-up kan de diagnostische vertraging soms tot jaren oplopen (tabel 2) en wordt bij een minderheid van de patiënten (tot 16,5%) zelfs nooit een maligniteit gevonden.<sup>6,10,11,15</sup> Het is belangrijk in geval van een positieve anti-Hu-titer verder onderzoek te doen naar een kleincellig longcarcinoom. Naast de CT<sup>16</sup> en de bronchoscopie kan PET tegenwoordig een waardevol diagnosticum zijn.<sup>17,18</sup>

**Prognostische betekenis van anti-Hu-antistoffen.** Anti-Hu-antistoffen zijn van prognostische betekenis bij het kleincellig longcarcinoom. Na het stellen van de diagnose 'kleincellig longcarcinoom' is de mediane overleving zonder behandeling slechts 3 maanden. Chemotherapie leidt tot een langere mediane overleving (8-14 maanden), afhankelijk van de uitbreiding van de tumor ten tijde van het stellen van de diagnose.<sup>19</sup> De patiënt met een anti-Hu-positief carcinoom presenteert zich vaker in het stadium van 'beperkte ziekte' dan een anti-Hu-negatieve patiënt. Bovendien blijken patiënten met een positieve anti-Hu-titer een langere overleving te hebben, ongeacht het primaire stadium.<sup>12,20</sup> In een groep van 170 patiënten met kleincellig longcarcinoom zonder neurologische verschijnselen had 16% anti-Hu-antistoffen. Hun mediane overleving was 14,9 maand, terwijl deze voor de patiënten zonder anti-Hu-antistoffen 10,2 maand was. Een positieve anti-Hu-titer blijkt een onafhankelijke voorspellende variabele te zijn voor compleet respons bij chemotherapie (oddsratio: 5,4 (95%-BI: 1,71-16,89)).<sup>12</sup> In zeldzame gevallen is zelfs spontane tumorregressie beschreven bij patiënten met de paraneoplastische antistoffen.<sup>21</sup>

Hoewel het ziektebeloop wat de tumor betreft gunstig is bij de aanwezigheid van anti-Hu-antistoffen, is de prognose van de neurologische afwijkingen minder gunstig. De paraneoplastische fenomenen blijken slechts sporadisch te verbeteren; wel treedt bij ongeveer een derde van de met cytostatica behandelde patiënten een stabilisatie van de neurologische symptomen op.<sup>11,20</sup> Ook behandeling met een combinatie van immuunglo-

TABEL 2. Prevalentie van kleincellig longcarcinoom bij patiënten met een anti-Hu-positief paraneoplastisch neurologisch syndroom, en het tijdsverloop tussen het ontstaan van de neurologische klachten en het vaststellen van de tumor

Le auteur	aantal patiënten	met kleincellig longcarcinoom (in %)	tijdsverloop in maanden (uitersten)
Dalmau (1992) <sup>10</sup>	71	78	mediaan: 4 (1-23)
Lucchinetti (1998) <sup>6</sup>	162	81	gemiddelde: 11 (0,75-96)
Graus (2001) <sup>11</sup>	200	74	gemiddelde: 6,5 (0,1-47)

bulinen, cyclofosfamide en/of methylprednisolon geeft slechts sporadisch een verbetering van de neurologische symptomen.<sup>10 11 22</sup>

#### CONCLUSIE

Het anti-Hu-syndroom met intestinale pseudo-obstructie is een zeldzame aandoening. Gezien de incidentie van het kleincellig longcarcinoom in Nederland, ongeveer 20 per 100.000 inwoners per jaar,<sup>19</sup> zijn er jaarlijks slechts enkele patiënten met deze vorm van pseudo-obstructie. Indien pseudo-obstructie zich pas manifesteert op volwassen leeftijd, zeker indien er tevens tekenen zijn van neuropathie, dient men actief te zoeken naar een maligniteit, met name naar het kleincellig longcarcinoom. Een belangrijk hulpmiddel hierbij is het serologisch aantonen van antineuronenkerantilichamen. Deze inspanning is des te meer de moeite waard, omdat de tumor zo in een vroeger stadium wordt vastgesteld, waardoor de oncologische prognose gunstiger is. Bovendien kan men wellicht de progressie van de neurologische verschijnselen, die veelal irreversibel zijn, zo in een vroeg stadium afremmen.

Belangenconflict: geen gemeld. Financiële ondersteuning: geen gemeld.

#### ABSTRACT

*Abdominal and neurological symptoms as an early sign of lung cancer: a manifestation of the anti-Hu syndrome.* – In two patients, women aged 73 and 46 years, gastrointestinal symptoms were initially not recognised as a paraneoplastic syndrome due to small-cell lung cancer. This led to redundant diagnostics as well as a delay in final diagnosis. The anti-Hu syndrome is characterised by the presence of anti-Hu antibodies and neurological symptoms. About a quarter of the patients with the anti-Hu syndrome will develop gastrointestinal motility disorders in the course of their illness. The primary tumour is usually a small-cell lung cancer. Whereas the presence of anti-Hu antibodies appears to be beneficial for the oncological prognosis, the neurological outcome is less favourable.

#### LITERATUUR

- 1 Chinn JS, Shuffler MD. Paraneoplastic visceral neuropathy as a cause of severe gastrointestinal motor dysfunction. *Gastroenterology* 1988;95:1279-86.
- 2 Lennon VA, Sas DF, Busk MF, Scheithauer B, Malagelada JR, Camilleri M, et al. Enteric neuronal autoantibodies in pseudo-obstruction with small-cell lung carcinoma. *Gastroenterology* 1991;100:137-42.
- 3 Graus F, Cordon-Cardo C, Posner JB. Neuron-specific antinuclear antibody in a patient with oat cell of the lung and subacute sensory neuronopathy. *Neurology* 1984;34:S186.
- 4 Graus F, Elkon KB, Cordon-Cardo C, Posner JB. Sensory neuronopathy and small cell lung cancer. Antineuronal antibody that also reacts with the tumor. *Am J Med* 1986;80:45-52.
- 5 Sillevis Smitt PAE, Leeuw B de, Vecht ChJ. Immunologie in de medische praktijk. XVI. Paraneoplastische syndromen van het zenuwstelsel: pathogenese en diagnostiek. *Ned Tijdschr Geneeskd* 1998;142:1652-8.

- 6 Lucchinetti CF, Kimmel DW, Lennon VA. Paraneoplastic and oncologic profiles of patients seropositive for type 1 antineuronal nuclear autoantibodies. *Neurology* 1998;50:652-7.
- 7 Condom E, Vidal A, Rota T, Graus F, Dalmau J, Ferrer I. Paraneoplastic intestinal pseudo-obstruction associated with high titres of Hu autoantibodies. *Virchows Arch A Pathol Anat Histo-pathol* 1993;423:507-11.
- 8 Bradley WG, Daroff RB, Fenichel GM, Marsden CD, editors. *Neurology in clinical practice. Primary and secondary tumors of the central nervous system. Paraneoplastic syndromes.* Oxford: Butterworth-Heinemann; 2000. p. 1299-307.
- 9 Dalmau J, Posner JB. Neurologic paraneoplastic antibodies (anti-Yo; anti-Hu; anti-Ri): the case for a nomenclature based on antibody and antigen specificity [letter]. *Neurology* 1994;44:2241-6.
- 10 Dalmau J, Graus F, Rosenblum MK, Posner JB. Anti-Hu-associated paraneoplastic encephalomyelitis/sensory neuronopathy. A clinical study of 71 patients. *Medicine (Baltimore)* 1992;71:59-72.
- 11 Graus F, Keime-Guibert F, René R, Benyahia B, Ribalta T, Ascaso C, et al. Anti-Hu-associated paraneoplastic encephalomyelitis: analysis of 200 patients. *Brain* 2001;124(Pt 6):1138-48.
- 12 Graus F, Dalmau J, René R, Torà M, Malats N, Verschuuren JJ, et al. Anti-Hu antibodies in patients with small-cell lung cancer: association with complete response to therapy and improved survival. *J Clin Oncol* 1997;15:2866-72.
- 13 Dalmau J, Furneaux HM, Gralla RJ, Kris MG, Posner JB. Detection of the anti-Hu antibody in the serum of patients with small cell lung cancer – a quantitative western blot analysis. *Ann Neurol* 1990;27:544-52.
- 14 Verschuuren JJ, Perquin M, Velde G ten, Baets M de, Breda Vriesman P van, Twijnstra A. Anti-Hu antibody titre and brain metastases before and after treatment for small cell lung cancer. *J Neurol Neurosurg Psychiatry* 1999;67:353-7.
- 15 Briellmann RS, Sturzenegger M, Gerber HA, Schaffner TS, Hess CW. Autoantibody-associated sensory neuronopathy and intestinal pseudo-obstruction without detectable neoplasia. *Eur Neurol* 1996;36:369-73.
- 16 Chartrand-Lefebvre C, Howarth N, Grenier P, Keime F, Orcel B, Beigelman C. Association of small cell lung cancer and the anti-Hu paraneoplastic syndrome: radiographic and CT findings. *AJR Am J Roentgenol* 1998;170:1513-7.
- 17 Antoine JC, Cinotti L, Tilikete C, Bouhour F, Camdessanche JP, Confavreux C, et al. [18F]fluorodeoxyglucose positron emission tomography in the diagnosis of cancer in patients with paraneoplastic neurological syndrome and anti-Hu antibodies. *Ann Neurol* 2000;48:105-8.
- 18 Comans EFI, Hoekstra OS, Hoekman K, Hoeven JJM van der, Golding RP, Teule GJJ. Meerwaarde van positronemissietomografie met als tracer fluor-18-deoxyglucose (FDG-PET) bij klinische probleemgevallen in de oncologie. *Ned Tijdschr Geneeskd* 2000;144:1520-8.
- 19 Janssen-Heijnen MLG, Dijck JAAM van, Siesling S, Schipper RM, Damhuis RAM. Longkanker in Nederland in de periode 1989-1997: de epidemie is nog niet voorbij. *Ned Tijdschr Geneeskd* 2001;145:419-23.
- 20 Keime-Guibert F, Graus F, Broët P, René R, Molinuevo JL, Ascaso C, et al. Clinical outcome of patients with anti-Hu-associated encephalomyelitis after treatment of the tumor. *Neurology* 1999;53:1719-23.
- 21 Darnell RB, DeAngelis LM. Regression of small-cell lung carcinoma in patients with paraneoplastic neuronal antibodies. *Lancet* 1993;341:21-2.
- 22 Keime-Guibert F, Graus F, Fleury A, René R, Honnorat J, Broët P, et al. Treatment of paraneoplastic neurological syndromes with antineuronal antibodies (anti-Hu, anti-Yo) with a combination of immunoglobulins, cyclophosphamide, and methylprednisolone. *J Neurol Neurosurg Psychiatry* 2000;68:479-82.

Aanvaard op 14 oktober 2002